

Wundverlauf

Exufiber® und Mepilex® XT

Von Marianne Hintner
Leitung Wundteam WCC

Wundanamnese

Fr. K., 94 J.,

Ulcus cruris mixtum linker Unterschenkel nach Trauma bei Blutverdünnung

Rheuma, COPD, Herzinsuffizienz, Cortisonhaut

Tiefer Defekt, massiv schmerzhaft, stark blutend bei Manipulation

Exufiber®

MIT HYDROLOCK® TECHNOLOGIE

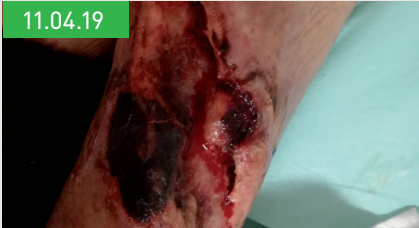Mepilex® XT


Mölnlycke®

Wundverlauf

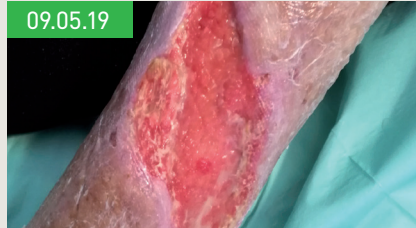
Exufiber® und Mepilex® XT

11.04.19



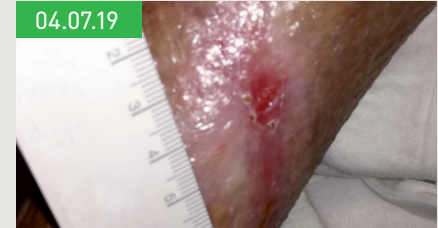
Wundgröße: 120 cm², Tiefe: ca. 2 cm
Wundreinigung: Wundspüllösung
Octenilin, mechanisches-chirurgisches
Debridement, Exufiber® austamponiert
und oberflächlich appliziert
Sekundärverband: Mepilex®XT
Fixierung: elastische Mullbinde,
Wattepolsterung, Tubifast®
VW-Intervall: 3 x/Woche

09.05.19



Wundgröße: 80 cm², Tiefe: ca. 0,5 cm
Wundreinigung: Wundspüllösung
Octenilin, mechanisches Debridement,
Exufiber® oberflächlich appliziert
Sekundärverband: Mepilex®XT
Fixierung: elastische Mullbinde,
Wattepolsterung, Tubifast®
VW-Intervall: 2 x/Woche

04.07.19



Wundgröße: 1 cm²
Wundreinigung: Wundspüllösung
Octenilin
Sekundärverband: Mepilex®XT
Fixierung: elastische Mullbinde
VW-Intervall: 1 x/Woche

Größenreduktion von 120 cm² auf 1 cm² in 12 Wochen.

Exufiber®

Mepilex® XT

MIT HYDROLOCK® TECHNOLOGIE


Mölnlycke®